

# Karın ağrısı olan çocuk

Prof. Dr. Yeşim ÖZTÜRK

Çocuk Gastroenteroloji, Hepatoloji ve Beslenme Uzmanı, İzmir


2020

# Plan

- Tanım
- Akut ve kronik karın ağrısı nedenleri
- Ayırıcı tanı
- Laboratuvar ve görüntüleme yöntemleri
- Fonksiyonel Gİ hastalıkları

# Karın ağrısı

- Çok sık!
- Acil değerlendirme gerektirir
- Yıkıcı/kötü sonuç < %2
- Çoğu zaman kendini sınırlayan, kolay çözülebilir nedenlere bağlı
- Hekim rahat olmalı, ancak gerektiğinde hızla harekete geçebilecek bilgi ve kararlılığı olmalı



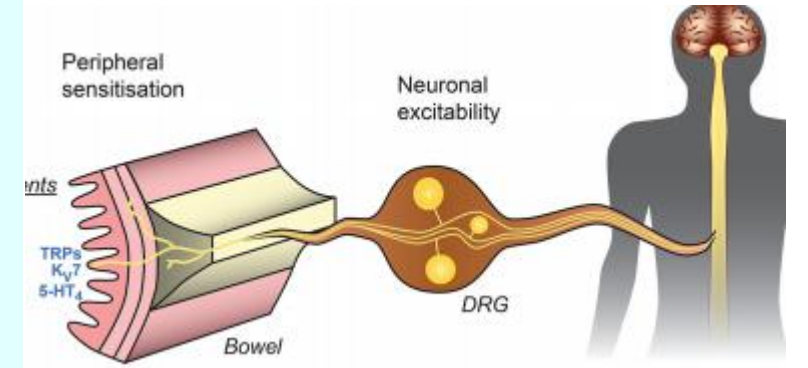
# Karın ağrısı sınıflaması

- Akut karın ağrısı
- Kronik ve tekrarlayan karın ağrısı



# Karın ağrısı

- Mukozal ve serozal reseptörler aracılığıyla algılanır.
- Bu reseptörler mezenterde, bağırsak duvarında serozal yüzeylerde yer alır.
- Serozal yüzey tutulana kadar karın ağrısı tam olarak lokalize edilemez.
- <5yaş çocuklar ağrının yerini?  
Akut otitis media'lı çocuk karın ağrısından şikayet edebilir!

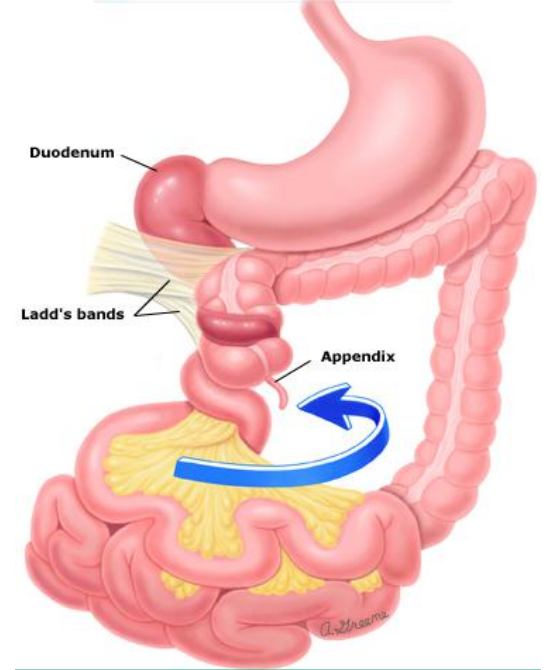


# Kronik karın ağrısı

- En az 2 ay süreyle, ayda en az 4 kez karın ağrısı
- Başlangıç yaşı  $\leq 7$  yaş
- Etyoloji:
  - Çoğu fonksiyonel GIS hastalıkları
  - Altta yatan hastalık varlığı % 0.1-1

## 0-2 ay bebeklerde akut karın ağrısı nedenleri

	Ağır	Hafif
Sık	Nekrotizan enterokolit Adezyonlar	Kolik
Nadir	Volvulus Testikuler torsiyon	Besin alerjileri





## 3-12 ay bebeklerde akut karın ağrısı nedenleri

### Ađır

### Hafif

#### Sık

Yabancı cisim alımı  
Travma

Konstipasyon  
Gastroenterit  
Viral hastalık  
Besin alerjileri  
İYE

#### Nadir

Adezyonlar  
HÜS  
Hirschsprung hast.  
İnvajinasyon  
İnkarsere herni  
Orak H. anemi krizi  
Tümör

Hepatitis



## 1-5 yaş çocuklarda akut karın ağrısı nedenleri

	<b>Ağır</b>	<b>Hafif</b>
<b>Sık</b>	Apandisit Yabancı cisim İnvajinasyon Travma	Konstipasyon Viral hastalık Gastroenterit Farenjit, İYE, Pnömoni
<b>Nadir</b>	Adezyonlar HÜS İntrabd. Apse Diabetik KA Over torsiyonu Orak hücre krizi Tümör	HSP Hepatitis

## 12-18 yaş çocuklarda akut karın ağrısı nedenleri

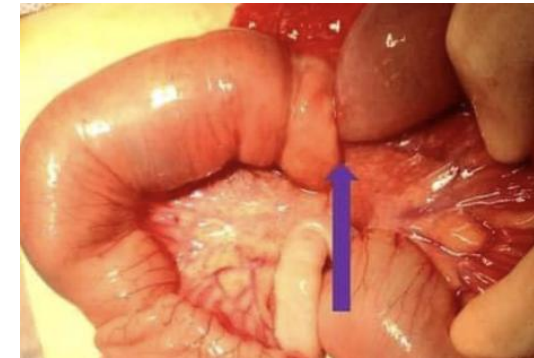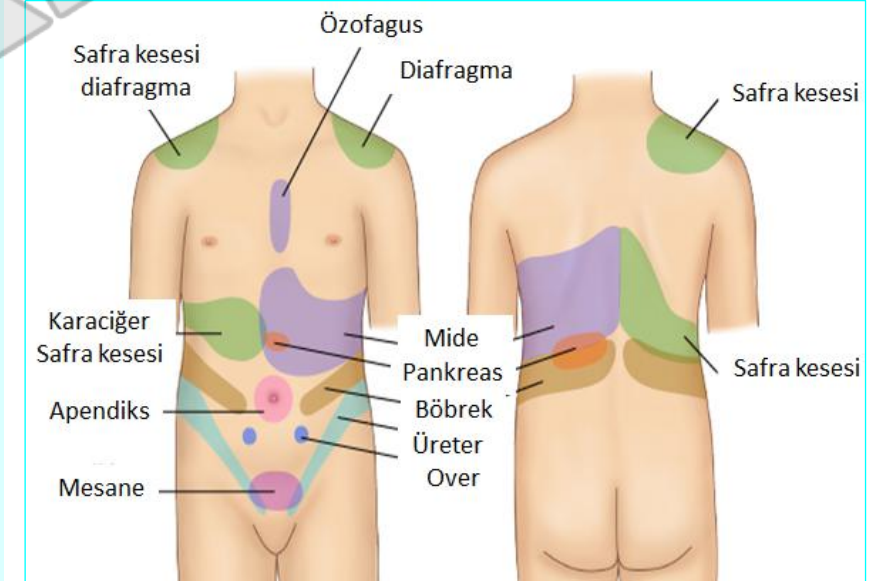
	<b>Ağır</b>	<b>Hafif</b>
<b>Sık</b>	Adezyon Apendisit Diyabetik KA İBH HÜS PİH Travma	Konstipasyon Viral Hastalık Gastroenterit Farenjit, İYE Dismenore Pnömoni Over kist rüptürü
<b>Nadir</b>	HÜS Ülser perforas. PBP İntraabd. Apse Miyokardit/perikard Pankreatit Orak h. Kriz Over/test. Torsiyon Ektopik gebelik Tümör	Abdominal migren Kolesistit HSP Hepatit FMF Nefrolitiazis

# Karın ağrısının karakteristik özellikleri

Lokalize peritoneal irritasyon → hareketle ↑

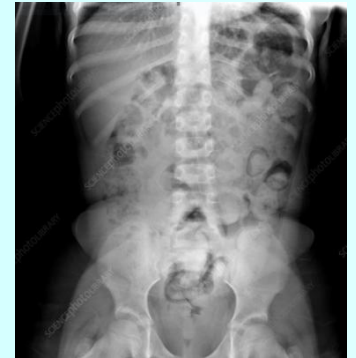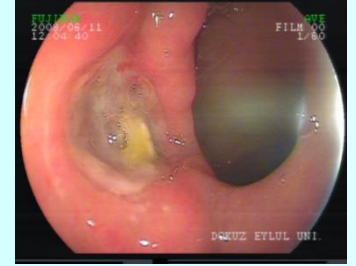
Viseral ağrı → kıvrandırıcı  
Kusmayla rahatlama – ince bağırsak  
Dışkılamayla rahatlama - kolon

- **Apendisit** – Periumbilikal, sağ alt kadrana
- **Apendiks rüptürü (erken), over torsiyonu** – Akut, ciddi, fokal
- **İnvajinasyon** – aralıklı, kolik tarzda



# Karın ağrısının karakteristik özellikleri

- **Gastroenteritis** – Yaygın veya belirsiz
- **Hepatitis and cholecystitis** – Sağ üst kadranda ağrısı
- **Gastritis, gastrik, duodenal ülser** – Epigastrik
- **Pankreatitis** – periumbilikal ve/veya ksifoid altında, genellikle sırta yayılan
- **Nefrolitiyazis** – orta ve alt karna yayılan yan ağrısı
- **Konstipasyon** – Aralıklı, genellikle sol karında





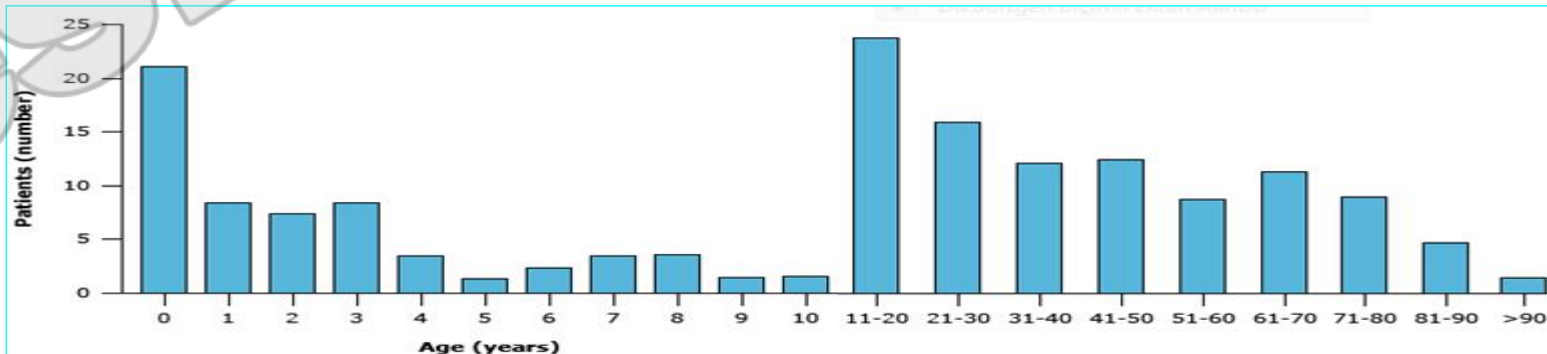
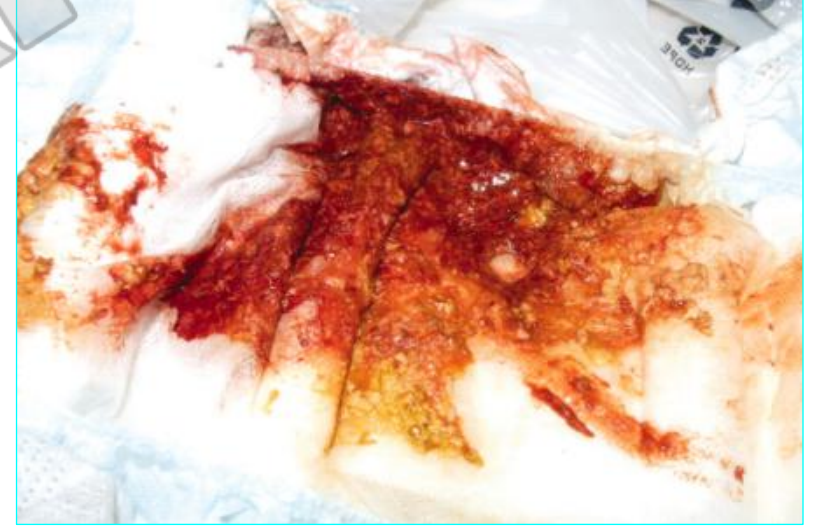# Eşlik eden semptomlar

**Ateş** → Farenjit, gastroenterit, İYE, alt lob pnömonisi, PİH

**Kusma** → gastroenterit, obstrüksiyon, hiperamonemi

**İshal** → viral gastroenterit, İYE, apandisit, invajinasyon, Meckel Div., İBH

**Dışkıda kan** → invajinasyon, Meckel's Div., İBH, besin alerjisi, peptik ülser



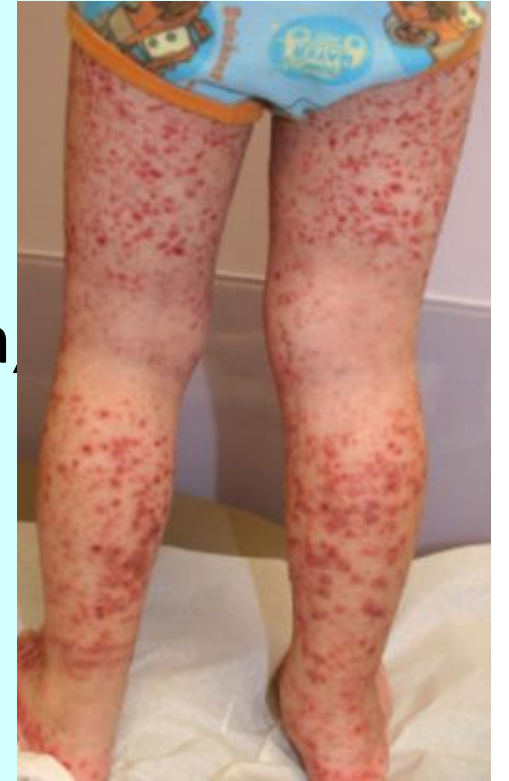# Eşlik eden semptomlar

**Öksürük** → pnömoni, farenjit, yabancı cisim

**Poliüri** → Diabetik ketoasidoz

**Hematüri** → İYE, ürolitiyasis, hemolitik üremik sendrom,  
Henoch-Schönlein purpurası

**Döküntü** → Henoch-Schönlein purpurası



# Özgeçmiş

- Önceden geçirilmiş karın cerrahisi
- Hirschsprung hastalığı öyküsü .... enterokolit, obstrüksiyon
- Kistik fibrozis, orak hücreli anemi öyküsü .... Kolesistit
- Diabetik ketoasidoz öyküsü!
- Nefrotik sendrom, kr. asit öyküsü ... primer bakteriyel peritonit
- İlaç alımı öyküsü
  - Kemoterapi .... Pankreatit, VOD
  - NSAI ..... gastrit, gastrik ve intestinal ülser



# Karın ağrısında ayırıcı tanı

Anamnez



Fizik muayene → izlem, tedavi



Laboratuvar → izlem, tedavi



Görüntüleme → izlem, tedavi



Konsültasyon/Sevk

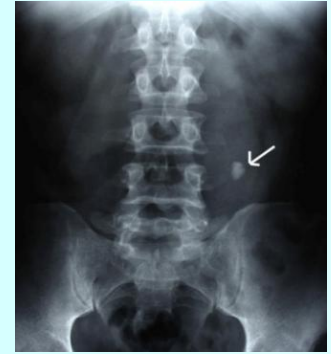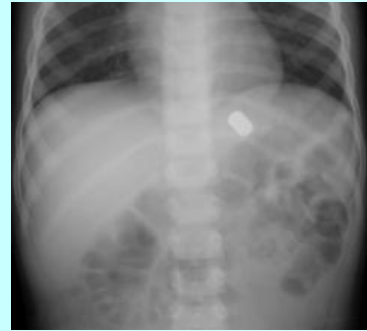
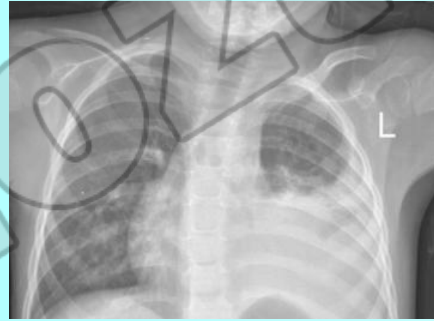
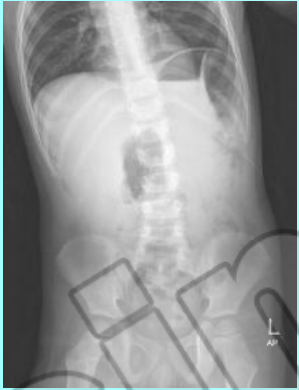**Analjezi !**

# Laboratuvar

- **Tam kan sayımı, C-reaktif protein**  
Apandisit, enfeksiyonlar, anemi, hemoglobinopatiler, trombositopeni-HÜS
- **İdrar tetkiki**  
kan, nitritler, lökosit esteraz, glukoz, ketonlar, protein
- **Biyokimya**  
Glukoz, transaminazlar, amilaz, lipaz, BFT
- **Kan gazı**
- **Boğaz kültürü vb.**
- **Dışkı mikroskobisi, kültür**
- **Dışkıda gizli kan**
- **Gebelik testi**

# Görüntüleme

- Direkt grafi



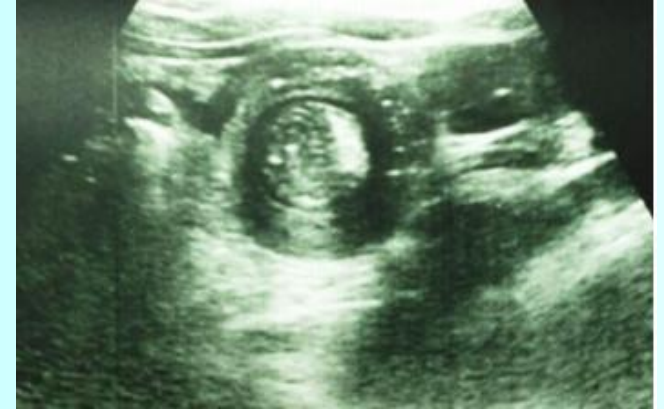# Görüntüleme

- **Abdominal USG**

kolelitiasis, over torsiyonu, over kist rüptürü,  
testiküler torsiyon, invajinasyon, apandisit

- **BT**

- **MRG**



# Kronik ve tekrarlayan karın ağrısı

# Kronik ve tekrarlayan karın ağrısı

## Etyoloji:

- Çoğu fonksiyonel GIS hastalıkları
- Altta yatan hastalık varlığı % 0.1-1

## Alarm semptom ve bulguları

Sağ üst ya da alt kadranda lokalize ağrı

Dışkıda kan

Kilo kaybı

Büyüme geriliği, gecikmiş puberte

Odinofaji

Disfaji

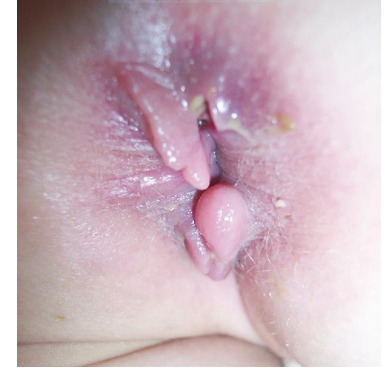Israrlı kusma

Ailede İBH veya çölyak hastalığı öyküsü

Ateş

Artirit

Perianal hastalık, skin tag, fistül, fissur





# Kronik ve tekrarlayan karın ağrısı

## Etyoloji:

- Çoğu fonksiyonel GIS hastalıkları
- Altta yatan hastalık varlığı % 0.1-1

### Sık görülenler

Asit-peptik hastalıklar  
Kh malabsorpsiyonu  
Çölyak Hastalığı  
Konstipasyon  
Dismenore  
Kas iskelet ile ilişkili  
Parazitler

### Orta

FMF  
Endometriozis  
EoE  
Besin alerjileri  
İBH  
İYE  
PiH

### Nadir

Bezoar, yabancı cisim  
Lenfoma  
Kr Hepatit, Kr Pankreatit  
Gebelik  
Sup mezenterik arter send.  
Mevalonat kinaz eksikliği  
Porfiriler

# Ailesel Akdeniz Ateşi

- Akut febril ataklara eşlik eden serozit (peritonit, pleurit, sinovit), erizipel benzeri eritem ve akut skrotum atakları
- Ataklar: düzensiz ve kısa (<3 gün)  
spontan iyileşme +  
emosyonel stres, fiziksel aktivite, viral hastalıklar ve mens. ile tetik.
- Çoğu olgu 10 yaşından önce klinik bulgu verir
- Çocuk vakaların 1/3'ü 2 yaşından önce ortaya çıkar
- Karın ağrısı yaygın veya lokalize; hafif veya şiddetli peritonit bulguları

# Ailesel Akdeniz Ateşi

## Tel Hashomer kriterleri

### Major kriterler

1. Serozit ile birlikte tekrarlayan febril ataklar
2. Predispozan faktör olmaksızın AA tipi amiloidoz
3. Kolşisin tedavisine yanıt alınması

### Minör kriterler

4. Tekrarlayan febril ataklar
5. Erizipel benzeri eritem
6. Birinci derece akrabada AAA

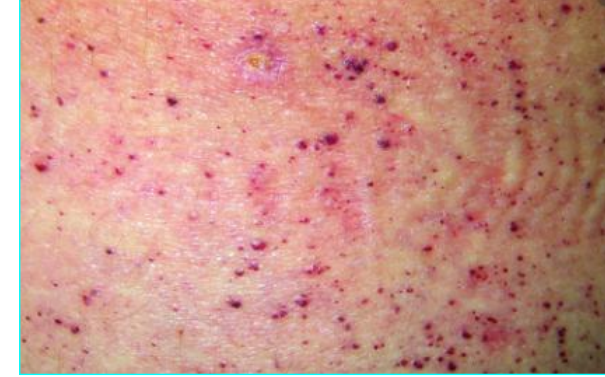
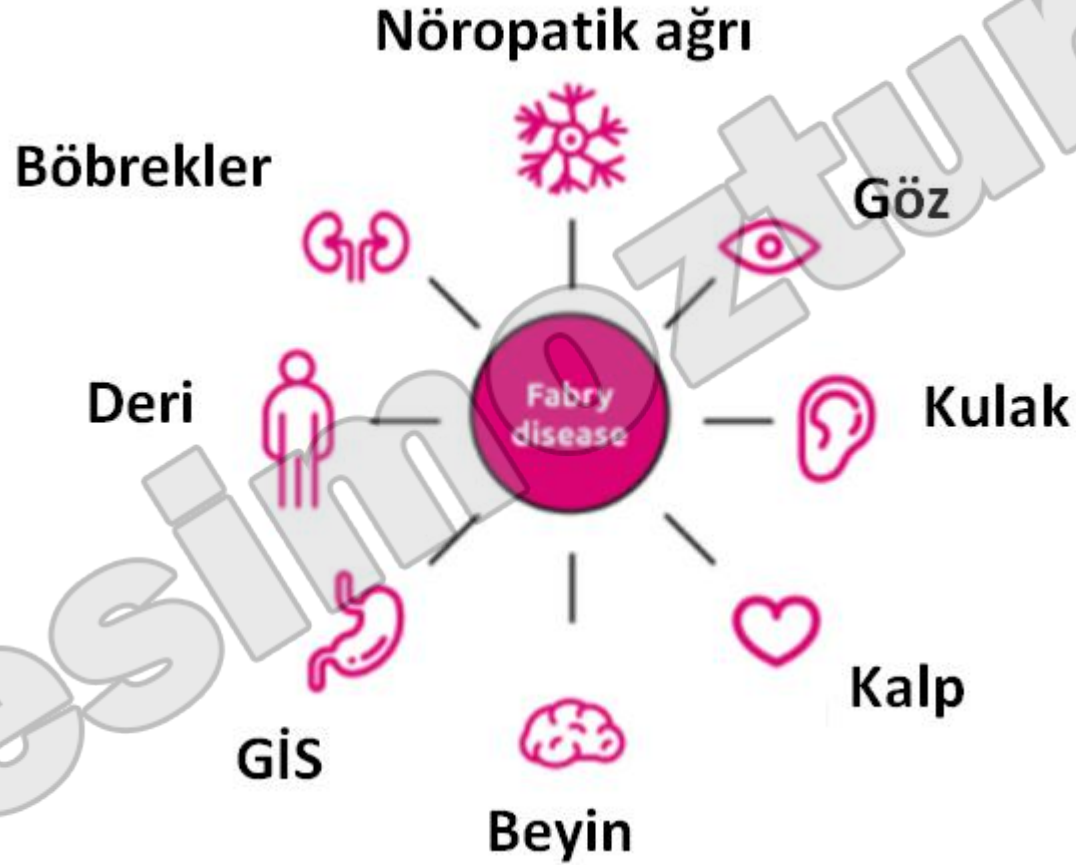**Tanı:** **2 majör kriter** veya  
**1 majör + 2 minör kriter**

## Ankara kriterleri 2009

1. **Ateş**  $\geq 38$  aksiller, 6-72 saat,  $\geq 3$  atak
2. **Karın ağrısı**, 6-72 saat,  $\geq 3$  atak
3. **Göğüs ağrısı**, 6-72 saat,  $\geq 3$  atak
4. **Artrit**, 6-72 saat,  $\geq 3$  atak (oligoartrit)
5. **Ailede AAA öyküsü**

**Kriterlerden en az ikisinin varlığı en yüksek duyarlılık ve özgüllüğe sahip**

# Fabry hastalığı



# Kronik ve tekrarlayan karın ağrısı

→ **Çoğu fonksiyonel GIS hastalıkları**

Roma IV kriterleri kullanılarak ilk muayenede;  
semptoma dayalı tanı ve tedavi

# Karın ağrısı ile ilişkili fonksiyonel GI hastalıkları

Fonksiyonel dispepsi

İrritabl bağırsak sendromu

Abdominal migren

Fonksiyonel karın ağrısı

Fonksiyonel konstipasyon

# Fonksiyonel Gi hastalıklarda tedavi

- **Fonksiyonel dispepsi:**

**Epigastrik ağrı:** Amitriptilin 10-50mgx4

**Postprandial distress:** Siproheptadin 0.25-0.5 mg/kg/gün

- **İrritabl bağırsak sendromu:**

**İshal-IBS:** Amitriptilin 10-50mgx4, alosetron

**Konstipasyon-IBS:** İmipramin, lubiprostone



# Fonksiyonel Gi hastalıklarda tedavi

- **Abdominal migren:**

**Atak** sırasında narkotik analjezikler

**Profilakside** amitriptilin 1 mg/kg/gün

- **Fonksiyonel karın ağrısı:**

Eğitim, diyet değişiklikleri, *VSL 3*, *Lactobacillus cc*,

Farmakolojik tedavinin yeri yok

Çocuk psikiyatrisi ile iş birliği

# Fonksiyonel Gi hastalıklarda tedavi

Takım alıřmasıyla,  
biliřsel kognitif terapileri ieren otonom uyarılmayı azaltan  
rehabilitasyon programları

Teşekkür ederim.